Assessment of Non–Small Cell Lung Cancer Perfusion: Pathologic-CT Correlation in 15 Patients

DEPARTMENTS OF THORACIC IMAGING AND PULMONARY AND THORACIC ONCOLOGY AT HOSPITAL CALMETTE, DEPARTMENT OF PATHOLOGY AT THE CENTER OF BIOLOGY AND PATHOLOGY, AND DEPARTMENT OF MEDICAL STATISTICS, UNIVERSITY LILLE NORD DE FRANCE

RADIOLOGY 100181; PUBLISHED ONLINE SEPTEMBER 15, 2010,
DOI:10.1148/RADIOL.10100181

Radiology

Radiology is a monthly journal devoted to clinical radiology and allied sciences, owned and published by the Radiological Society of North America, Inc.

PEDRO BELO OLIVEIRA

Introdução

Apesar dos avanços na conduta terapêutica, o prognóstico do tumor do pulmão mantém-se muito reservado, com uma taxa de sobrevida de menos de 15%

Interesse crescente em fármacos dirigidos à angiogénese tumoral, suprimindo a vascularizaçao tumoral e normalizando os neovasos tumorais

A monitorização da terapêutica requer métodos de imagem não invasivos capazes de avaliar a neovascularização tumoral

PET e RM com Gad podem avaliar a microcirculação tumoral, contudo, possuem baixa resolução espacial, custo elevado e baixa disponibilidade

Introdução

TAC - método de eleição para a avaliação do cancro do pulmão, tendo como tal surgido interesse crescente no uso desta técnica para a avaliação da vascularização tumoral

Número aumentado de capilares bem como de fenestras na membrana basal ➔ aumento das trocas entre o espaço intravascular e o intersticial

Últimos desenvolvimentos da TC Multidetectores – permitem cálculo de parâmetros de perfusão

Introdução

Várias medidas de perfusão foram já correlacionadas com marcadores histológicos de angiogénese no cancro

Ainda não se correlacionou as medidas do volume de sangue (BV) ou permeabilidade capilar (Ktrans) e os dados patológicos, na correspondente zona anatómica

Objectivo deste trabalho - avaliar a perfusão tumoral com TC em doentes com carcinoma de não pequenas células do pulmão, correlacionando estes dados com o resultado da anatomia patológica

Material e métodos

População

Doentes com carcinoma de não pequenas células do pulmão confirmado histologicamente

Diâmetro superior a 1cm, tratável cirurgicamente

Sem quimio ou radioterapia antes da cirurgia

TAC de perfusão antes da cirurgia

Material e métodos

População

Entre Março de 2007 e Junho de 2008

15 doentes com média de idades de 60 anos

14 masc

1 fem

Carcinoma células escamosas – 11

Adenocarcinoma - 4

Material e métodos

Protocolo TC

Exame realizado **1 – 24** dias **antes** da cirurgia, independentemente da TC torácica de estadiamento

TC 64 detectores (Siemens Definition)

11 aquisições espirais sucessivas englobando todo o tumor, antes e após civ

Margem acima e abaixo do tumor, assegurando assim que toda a sua extensão deste fosse incluída no estudo

Colimação: 0,6mm; tempo de rotação: 0.33s; 80Kv; 150mAs; Pitch de 1

Material e métodos

Protocolo de injecção de contraste

108ml ultravist 300

Contraste administrado com uma taxa progressivamente menor ao longo de **76** segundos:

32ml a 4ml/s durante 8seg
16ml a 2ml/s durante 8seg
60ml a 1ml/s durante 60seg

20ml de soro fisiológico a 1ml/s

Manter uma concentração de contraste intravascular constante

Manter o gradiente de concentração entre o espaço intra e extra vascular a níveis elevados

Estas medidas foram consideradas necessárias para melhorar o ratio sinal / ruído e optimizar a análise dos dados

Material e métodos

5 seg após o início da administração de civ fez-se uma monitorização do bólus no tronco da artéria pulmonar (1 imagem a cada 1.33 seg)

A primeira aquisição foi realizada manualmente no início da porção descendente da curva de realce

Delay interscan de 4 segundos

Tempo médio de aquisição de 60 segundos

BV e **Ktrans** foram avaliados usando uma escala de cores que varia entre vermelho (valores elevados) e roxo (valores baixos)

Material e métodos

Desenhada uma ROI delineando o tumour

Para cada pixel o software transforma a alteração da HU ao longo do tempo, após civ, em mapas colorimétricos quantitativos de BV e Ktrans

BV – ml / 100ml
Ktrans – ml / 100ml / min

Análise Patlak – modelo bicompartimental que descreve a transferência uni-direccional do contraste do espaço intravascular para o extravascular

Em qualquer altura do tempo a concentração do contraste no tecido é equivalente à soma das concentrações intra e extra vascular

Material e métodos

Score de cores para cada parâmetro:

BV – 0 a 18 ml / 100ml

K trans – 0 a 20 ml / 100ml / min

Escala de 4 pontos:

1 – vermelho e amarelo
2 – vermelho, amarelo e verde
3 – vermelho, amarelo e azul
4 - azul e roxo

Correlação anatomo-radiológica

Patologista com experiência de 20 anos em cancro do pulmão avaliou as características do tumor sem ter conhecimento do resultado da TAC

Na zona da ROI o patologista retirou fragmentos de 7 x 7 x 2mm

Cada amostra foi analizada recolhendo a seguinte informação:

- existência de necrose tumoral e a sua proporção em relação à superfície ocupada pelo tumor
- ratio entre células tumorais e estroma
- contagem de microvasos (número médio de vasos por área e score vascular)

1 – 1 a 10 microvasos
2 – 11 a 20
3 – 21 a 30
4 – 31 a 40
5 – mais de 41

Resultados

TC pré cirurgia

Diâmetro tumoral médio de 4.4cm +/-1.6

8 com topografia peri-hilar

7 periféricos

Áreas hipodensas sugestivas de necrose em 12:

- **mínima** (n=6) se pequenas áreas hipodensas se misturassem com o componente tecidular tumoral
- **importante** (n=6) se uma área superior a 1cm2

Estrutura homogénea em 3

Resultados

TC pré cirurgia

Análise das imagens de perfusão codificadas com cor demonstrou uma ampla variedade para o BV e permeabilidade em 14 doentes – sugestivo de perfusão tumoral heterogénea

Bv tumoral: variou entre 3.13 – 14.33ml / 100ml (média de 9.44)

Ktrans: variou entre 3.63 – 34.83ml / 100ml / min (média 15.10)

Resultados

Informação TC pré cirurgia

31 zonas não necróticas seleccionadas para correlação anatomo-radiológica

12 zonas:

score de cor sugestivo de **BV elevado**

1 (n=10)

2 (n=2)

19 zonas:

score de cor sugestivo de **BV baixo**

3 (n=12)

4 (n=7)

A média de ***BV e Ktrans*** nas áreas com score ***1*** e ***2*** foi significativamente superior do que nas áreas 3 e 4

Resultados

Correlação anatomo-radiológica

10 peças referenciadas para o patologista após o posicionamento de agulhas nas áreas de interesse, com controlo tdm

5 peças referenciadas directamente
- 3 tumores hilares
- 2 periféricos com estrutura homogénea

Número médio de áreas de interesse por peça cirúrgica – 2.2

Resultados

Correlação anatomo-radiológica

Necrose menos evidente em amostras retiradas de áreas com **elevado BV**
média de 9.6% (0 – 30%)

Necrose em zonas com **baixo BV**
média de 20% (10 – 60%)

Score de cor elevado para o BV (n=12) ➔ score vascular alto em todas as zonas (12 de 12)

83% destas zonas mostraram elevados níveis de permeabilidade capilar

Resultados

BV Alto		
	Ktrans elevado	Ktrans baixo
Amostras	10	2
Score vascular		
Moderado a baixo	0	0
Alto	10	2
Nº vasos	47.9 +/- 14	39 +/-5.7

Lobectomia direita

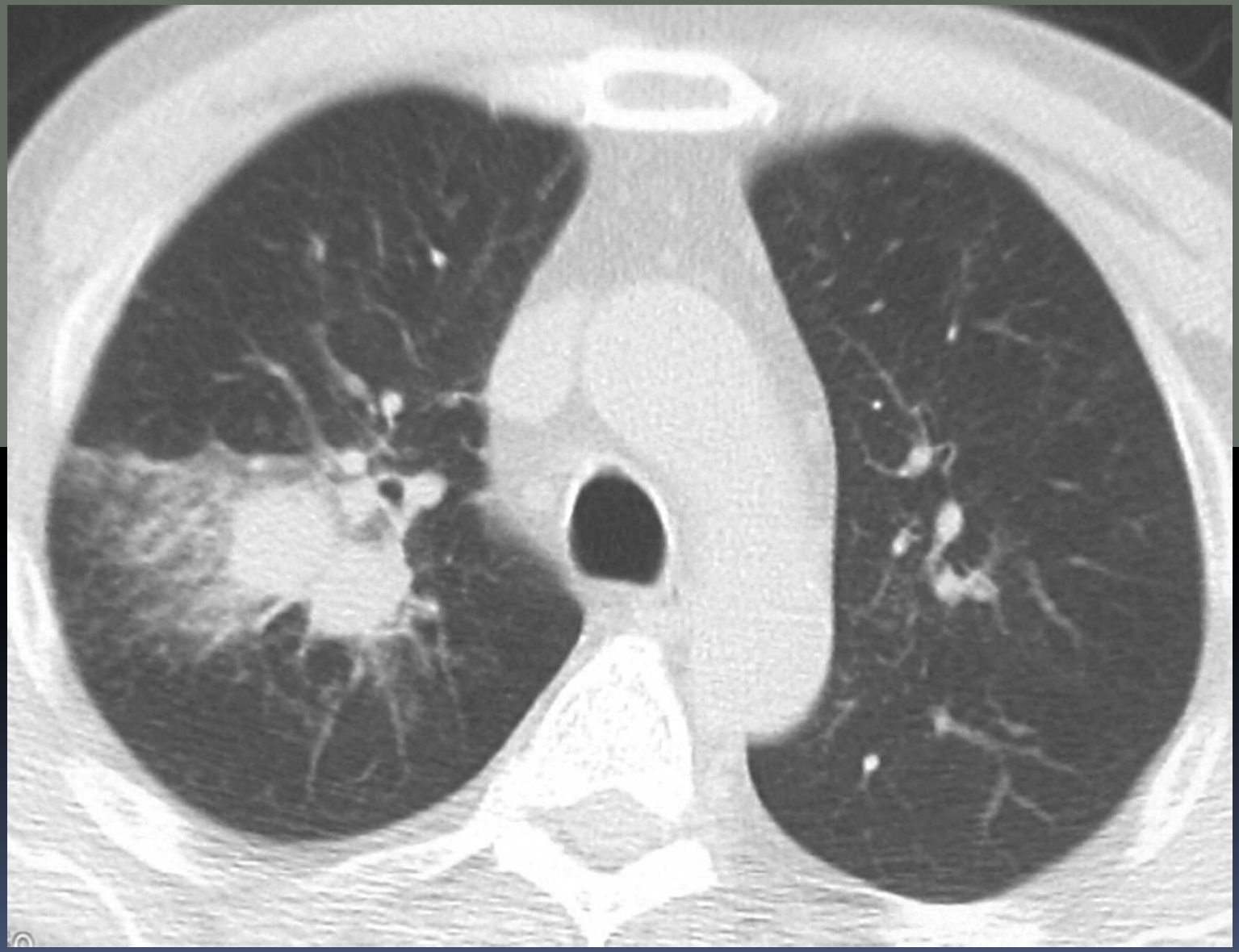

Aspecto homogéneo sem áreas de necrose

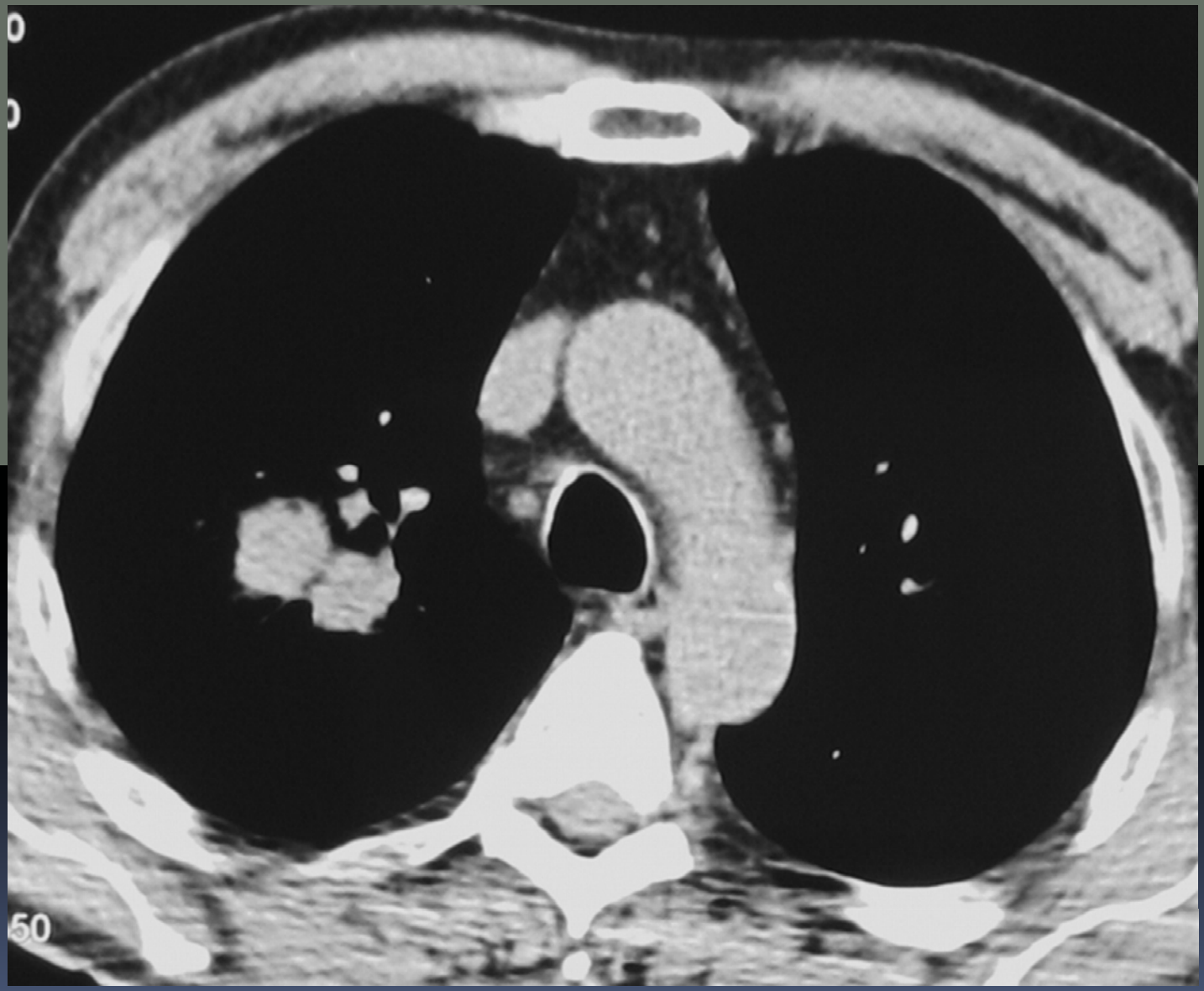

Mapas funcionais mostram BV elevado (19ml/100ml)

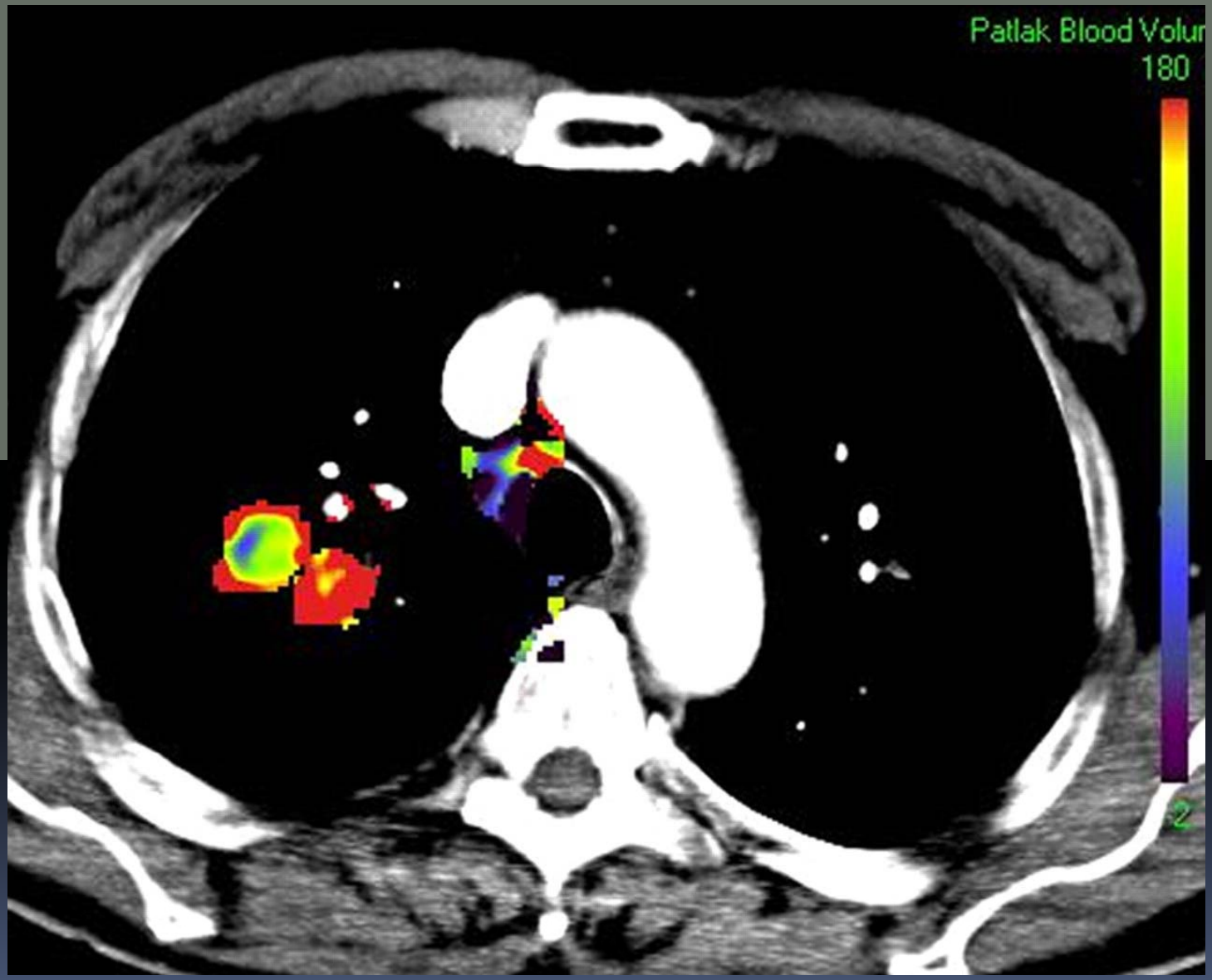

Mapas funcionais mostram Ktrans elevado (40.91ml/100ml/min)

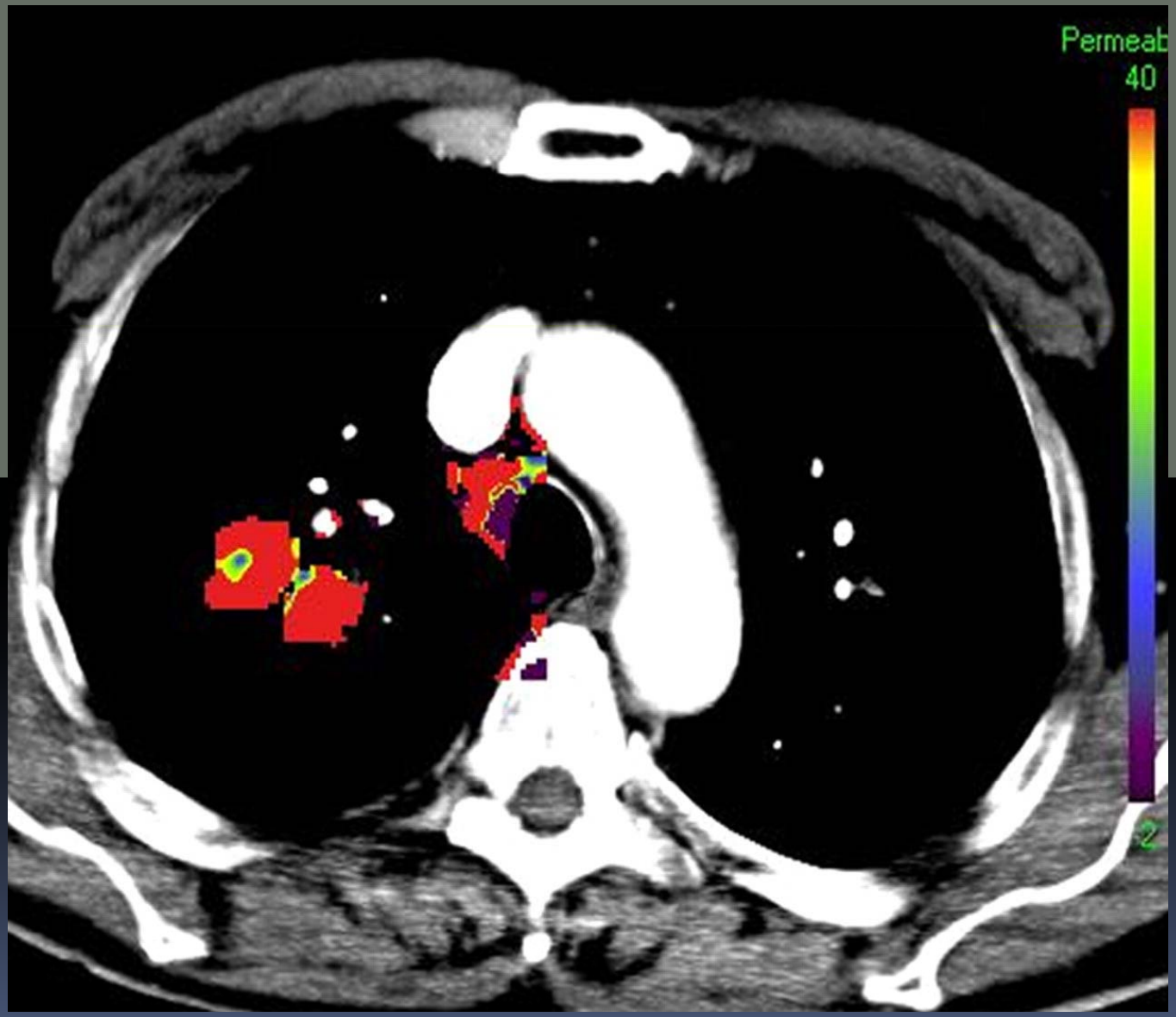

Colocação da agulha

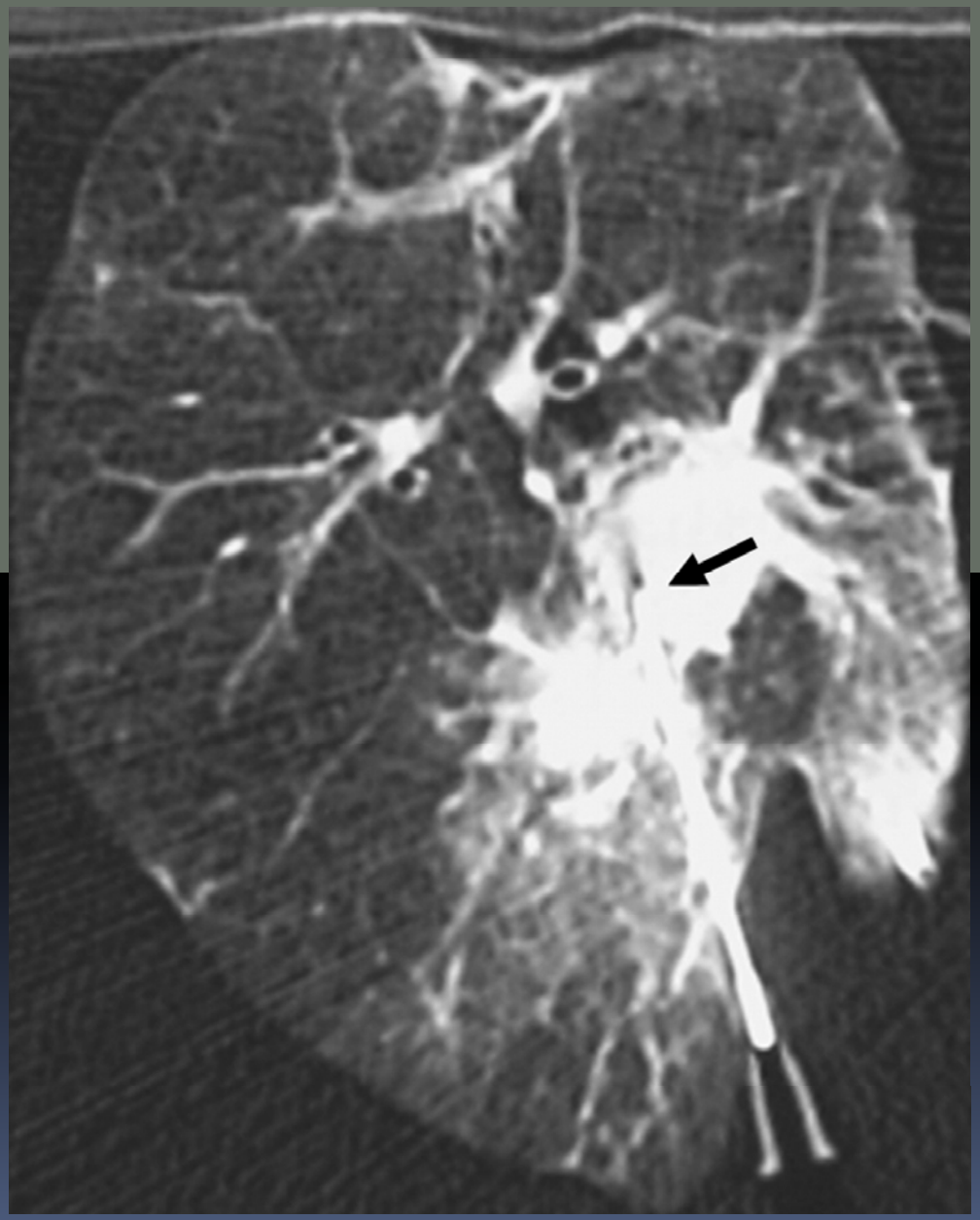

Score de microvasos de 4

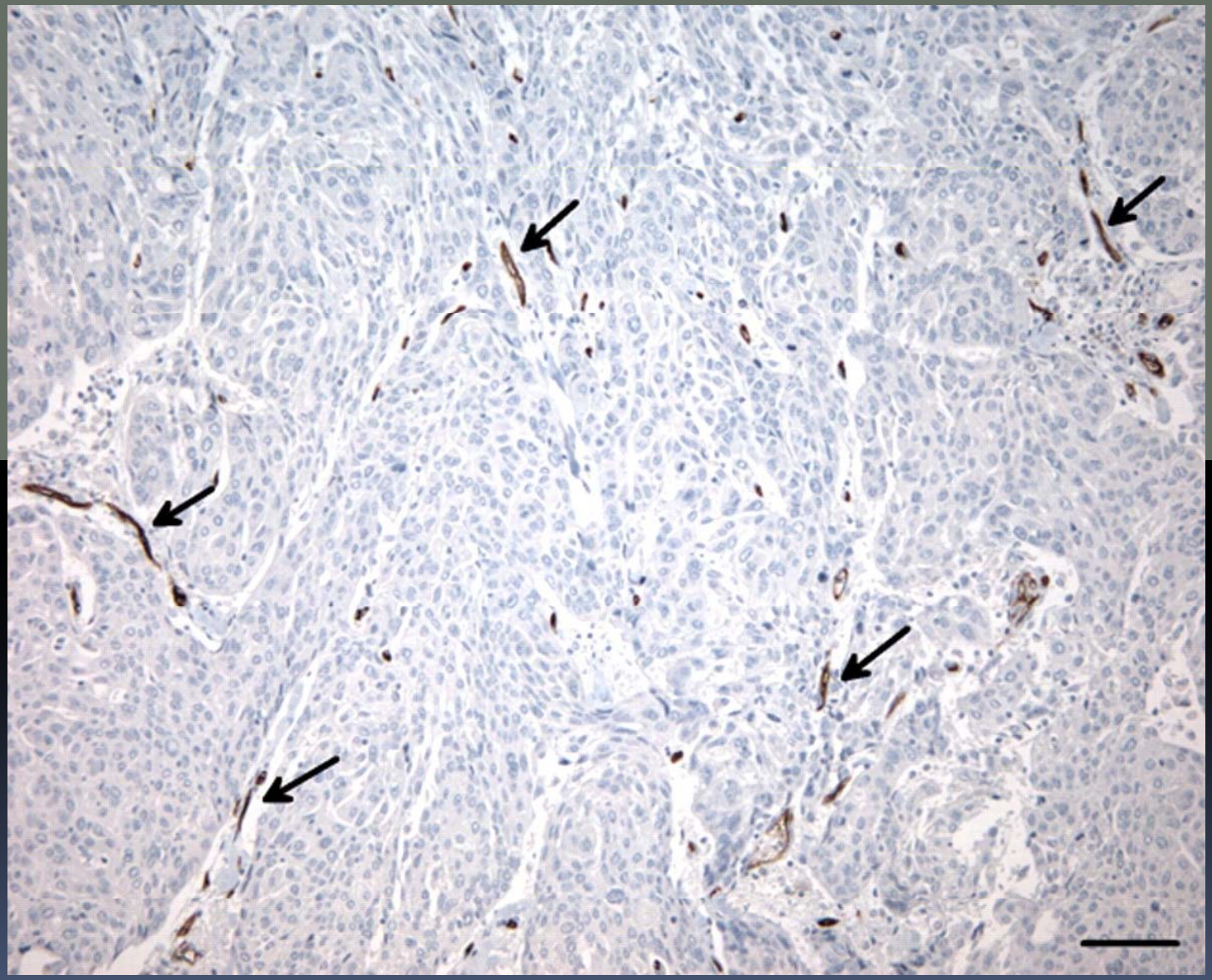

Resultados

Correlação anatomo-radiológica

Quando ***BV baixo*** (n=19) a maioria das zonas tumorais tinham ***Ktrans baixo*** (63%)

Da análise detalhada de cada subgrupo sobressaiu:

a) As sete áreas que tinham BV baixo e Ktrans elevado tinham maior número de vasos por área comparando com as 12 áreas que tinham BV e Ktrans baixos

b) Score vascular elevado foi mais frequentemente encontrado nas 7 áreas com BV baixo e Ktrans elevado do que nas 12 áreas com BV e Ktrans baixo

Resultados

BV Baixo		
	Ktrans elevado	Ktrans baixo
Amostras	7	12
Score vascular		
Moderado a baixo	2	5
Alto	5	7
Nº vasos	72.1 +/- 14	37.9 +/- 20

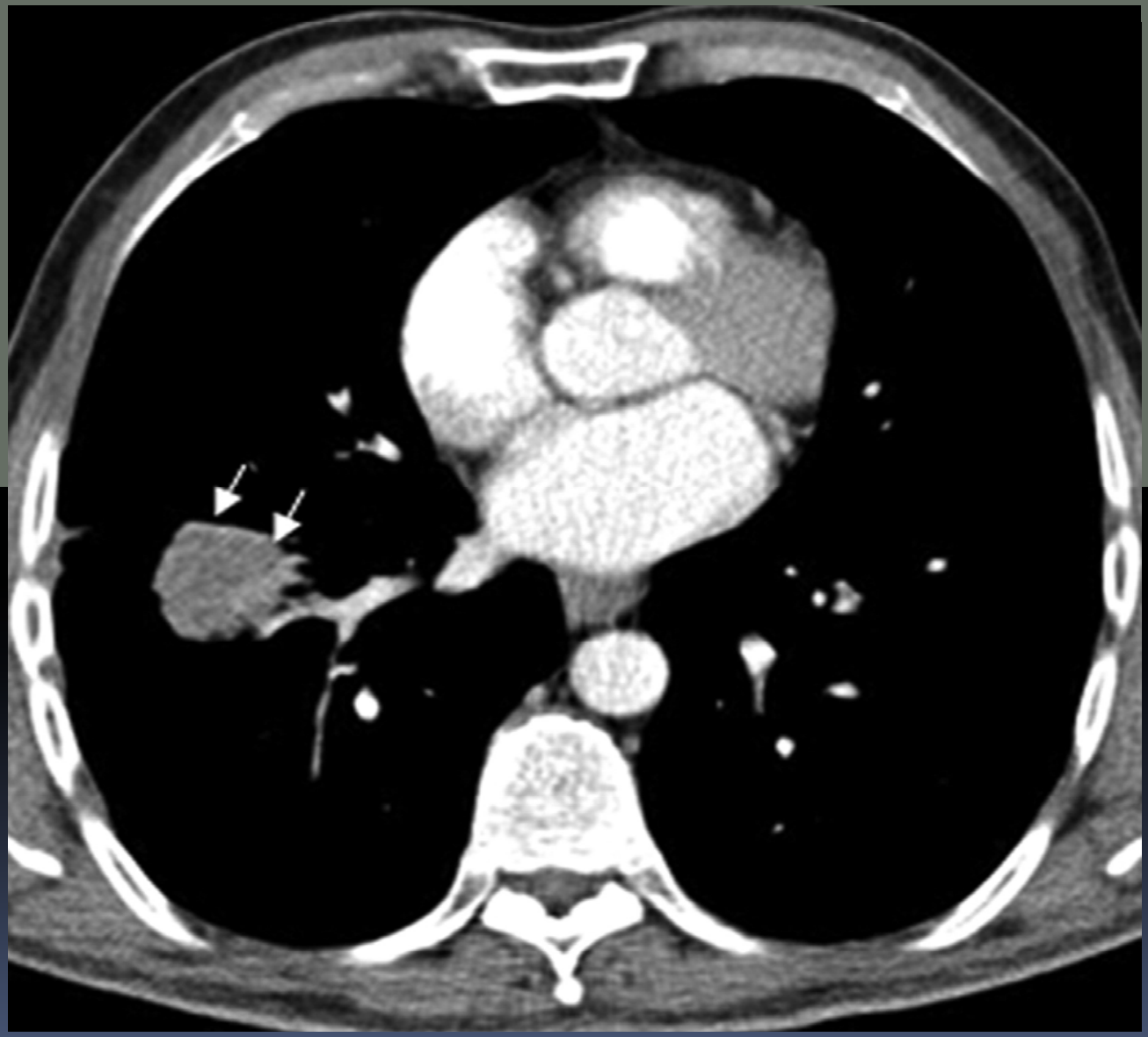

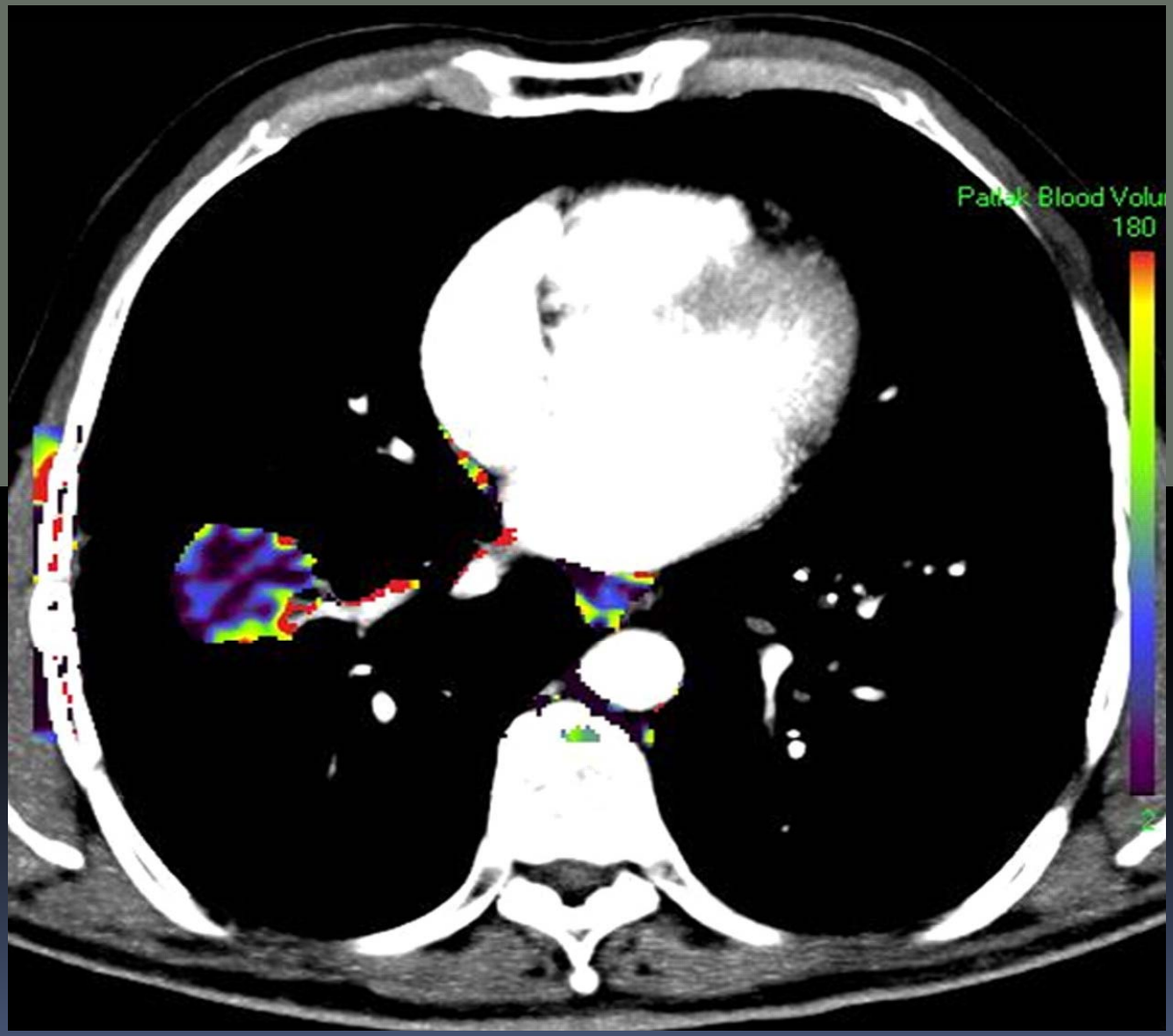
Pattak Blood Volu
180

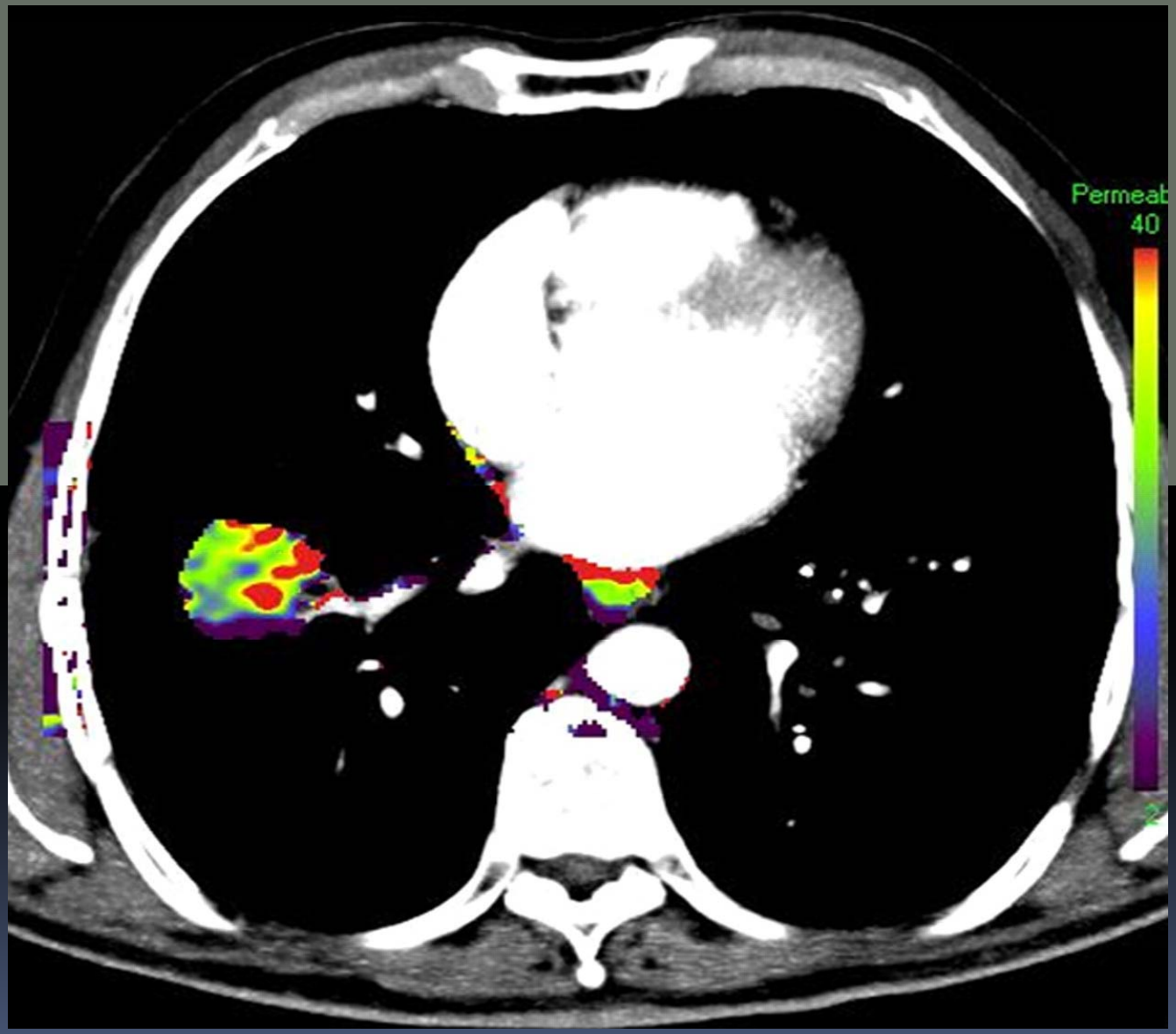
Permeab
40

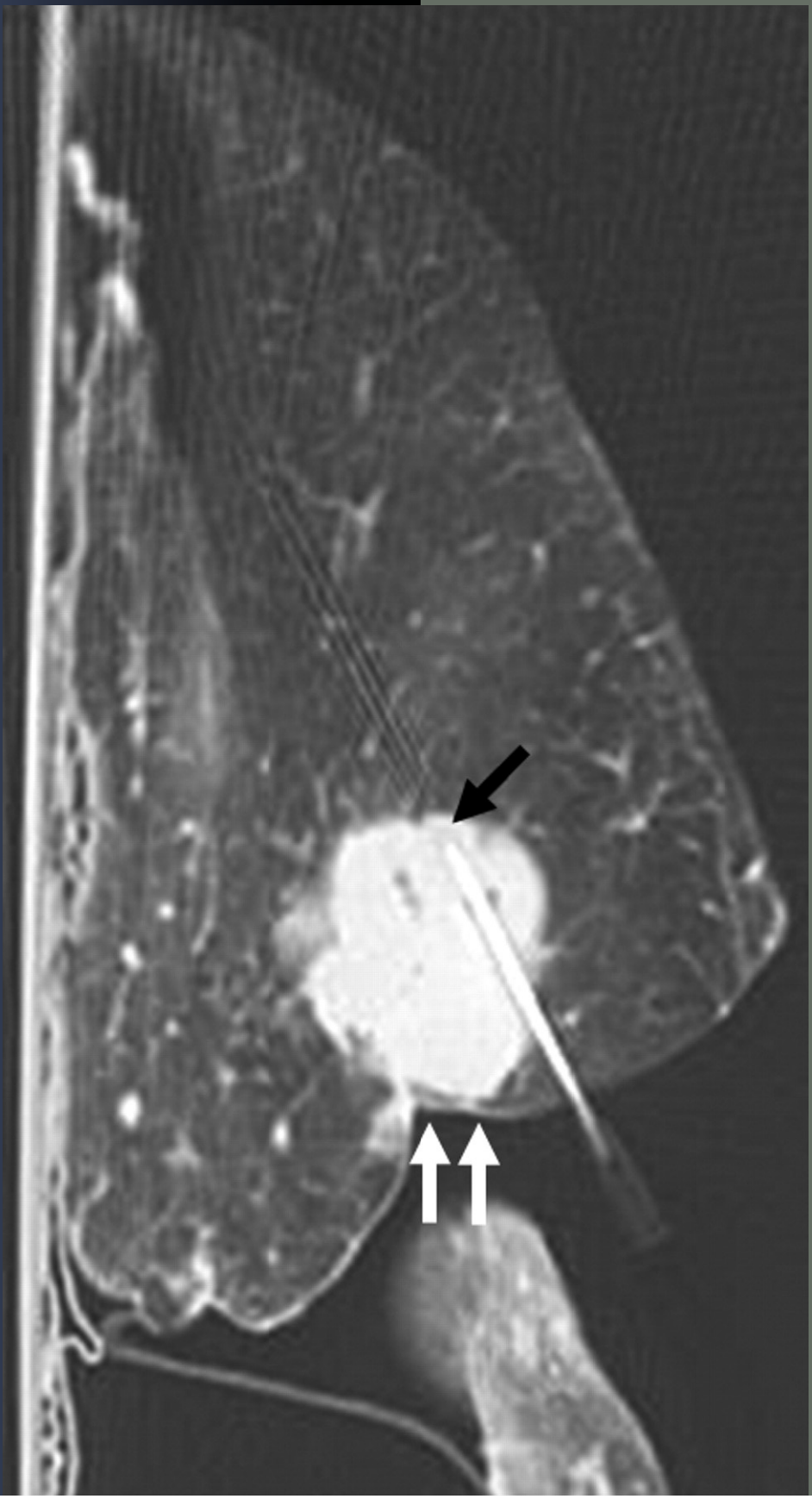

Score microvasos de 5

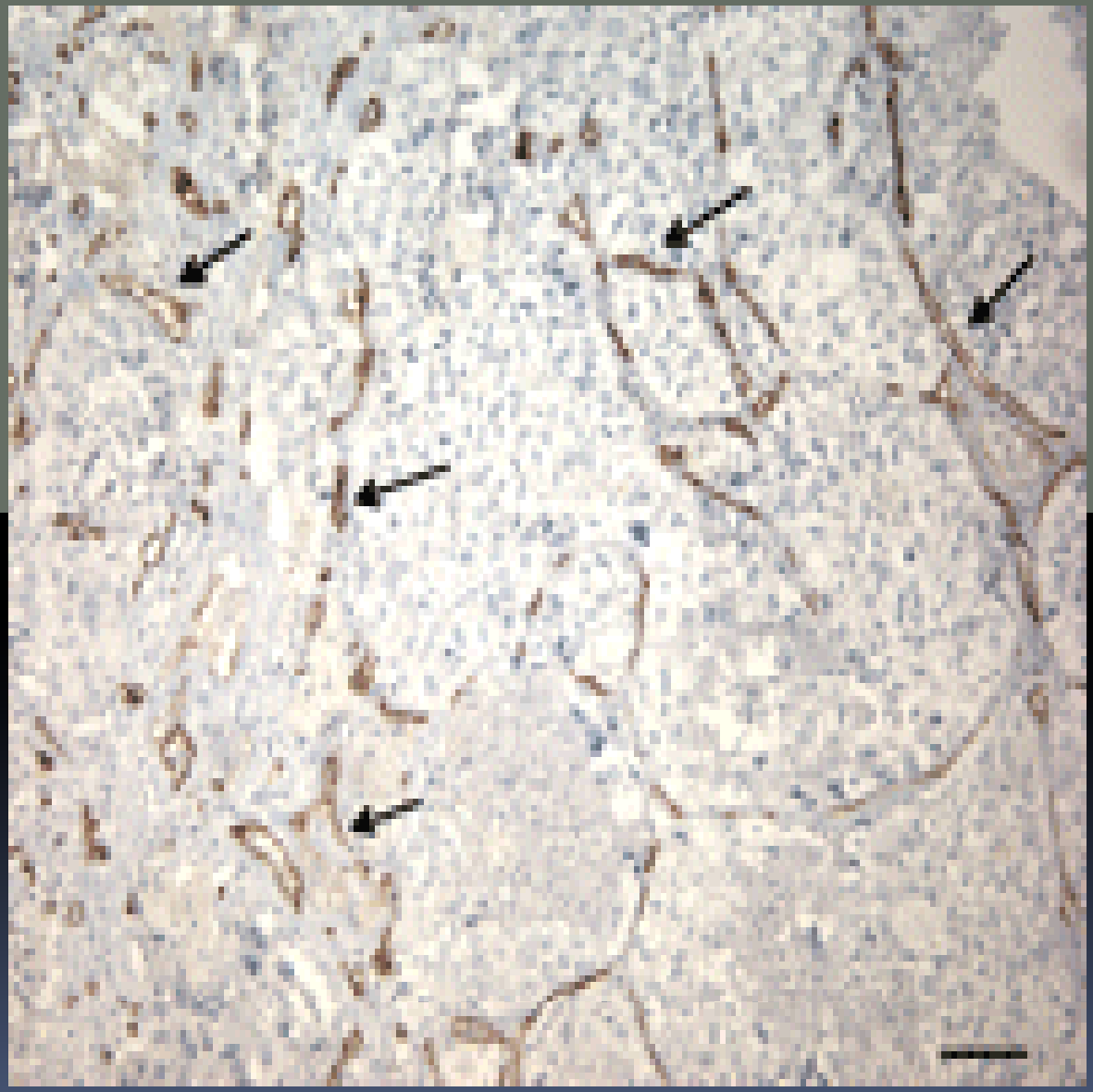

Resultados

Correlação anatomo-radiológica

Num caso com zonas tumorais com BV baixo e Ktrans elevado, com contagem vascular alta, o Patologista chamou a atenção para numerosos trombos arteriolares que poderiam ter interferido nos valores de BV

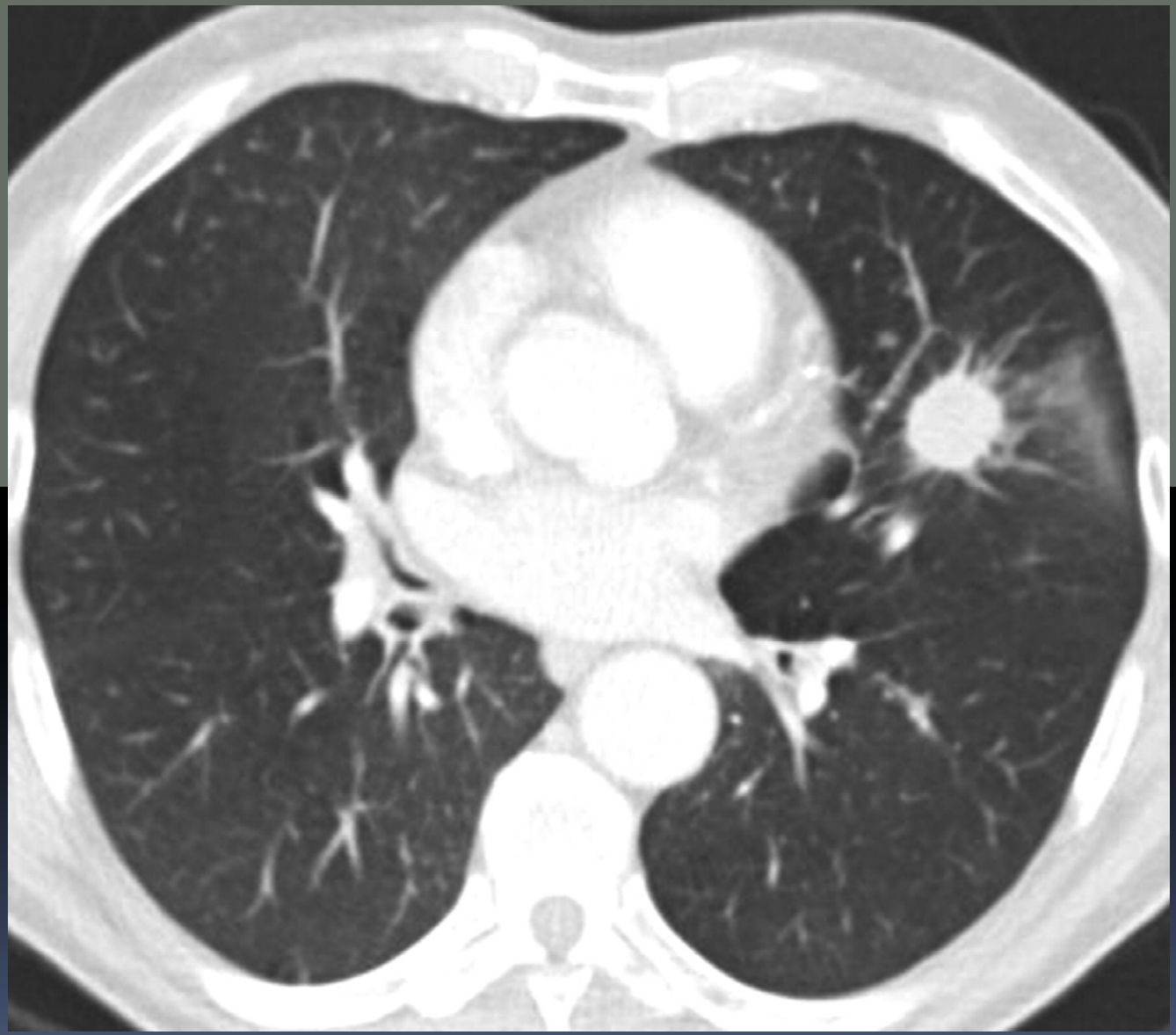

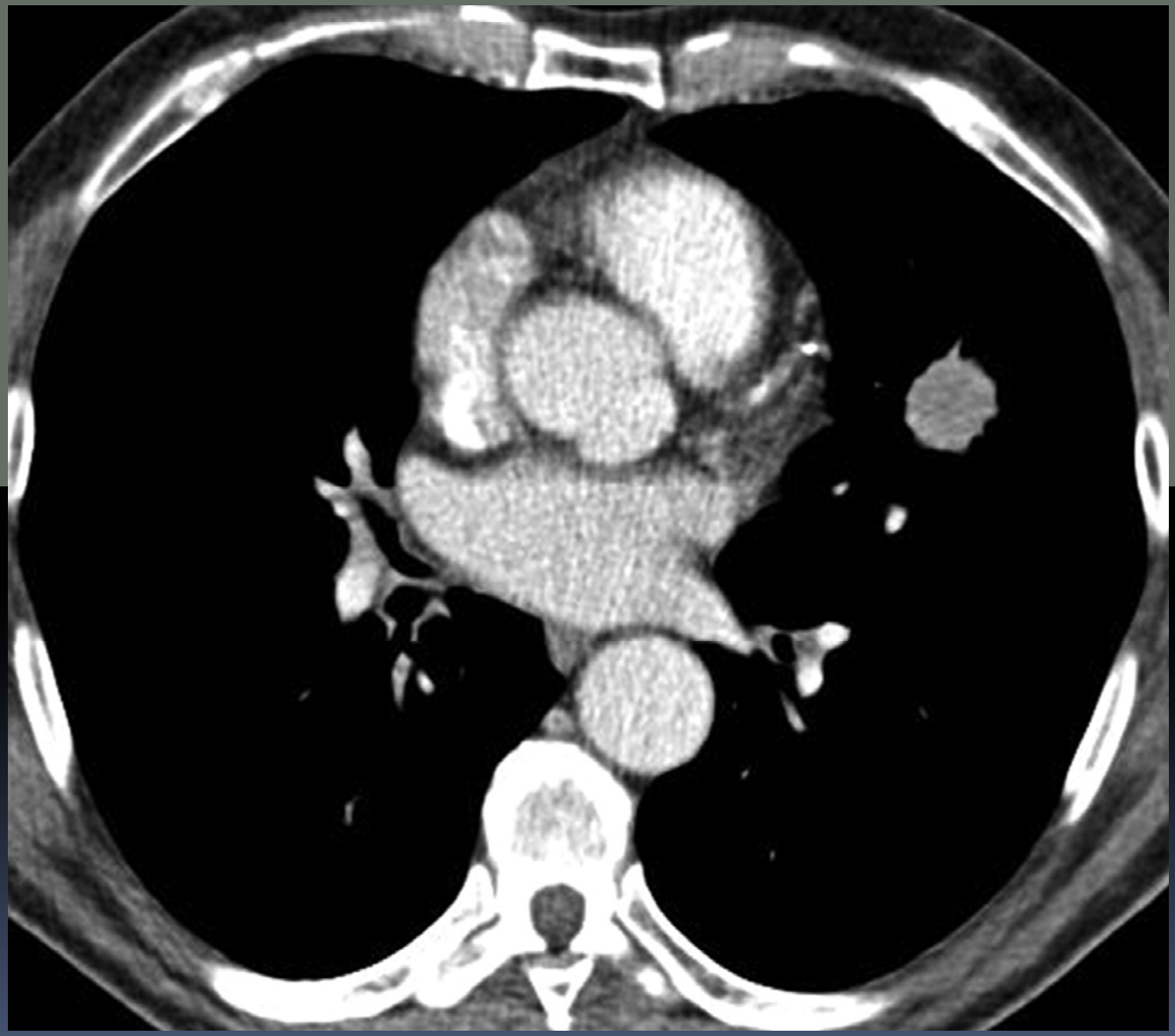

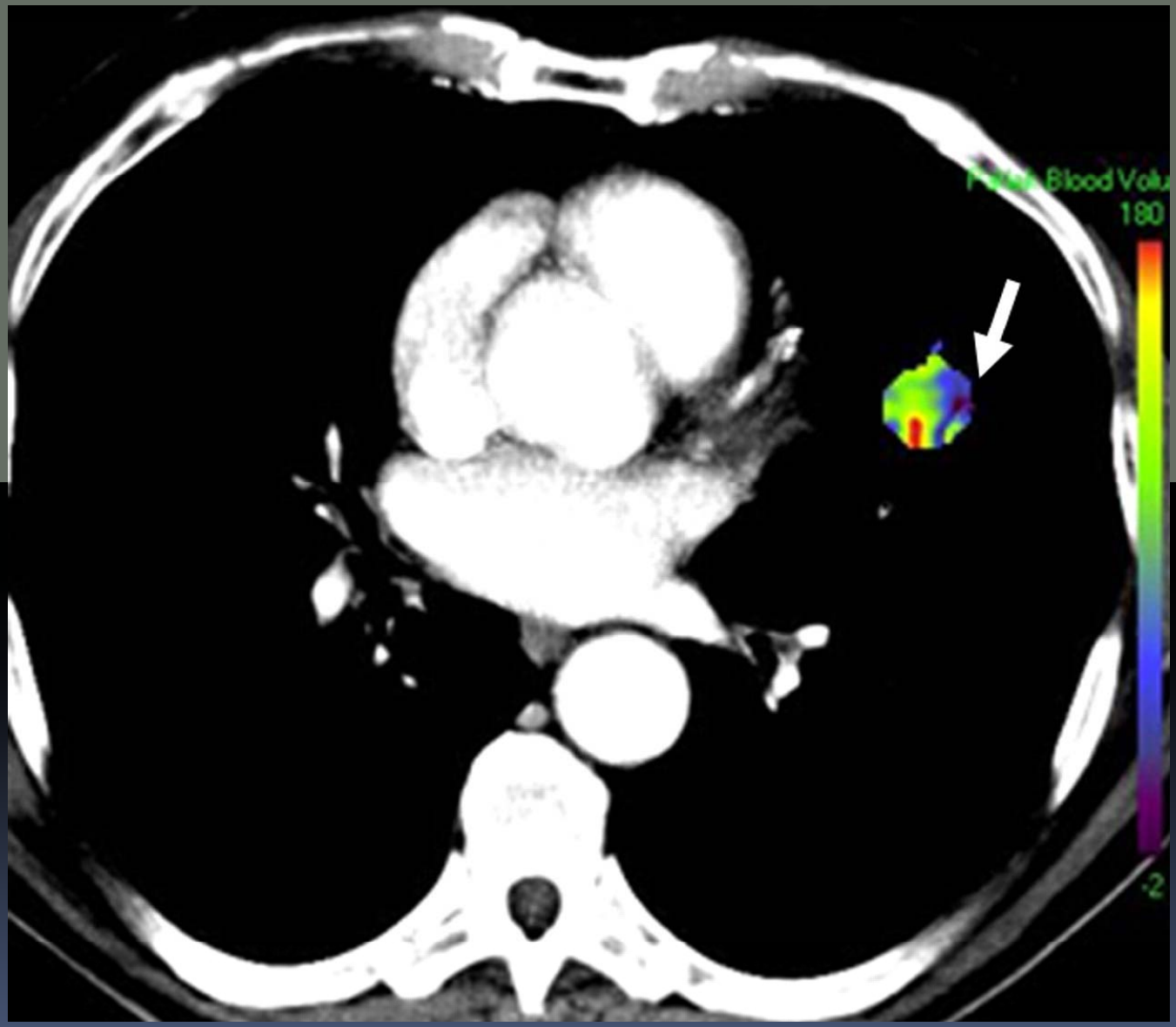
Blood Volu
180
-2

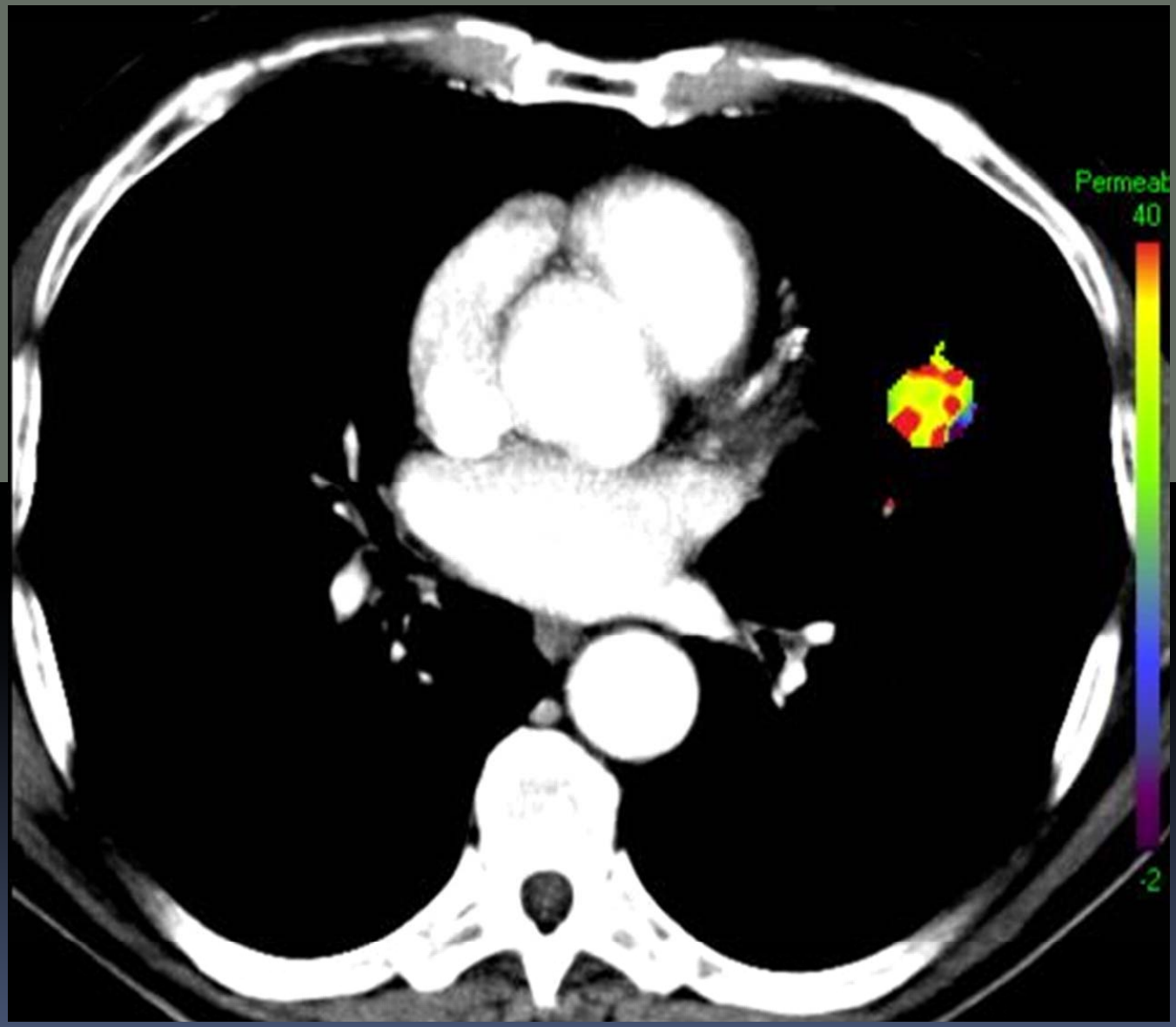
Permeab
40
-2

Trombose carcinomatosa arteriolar

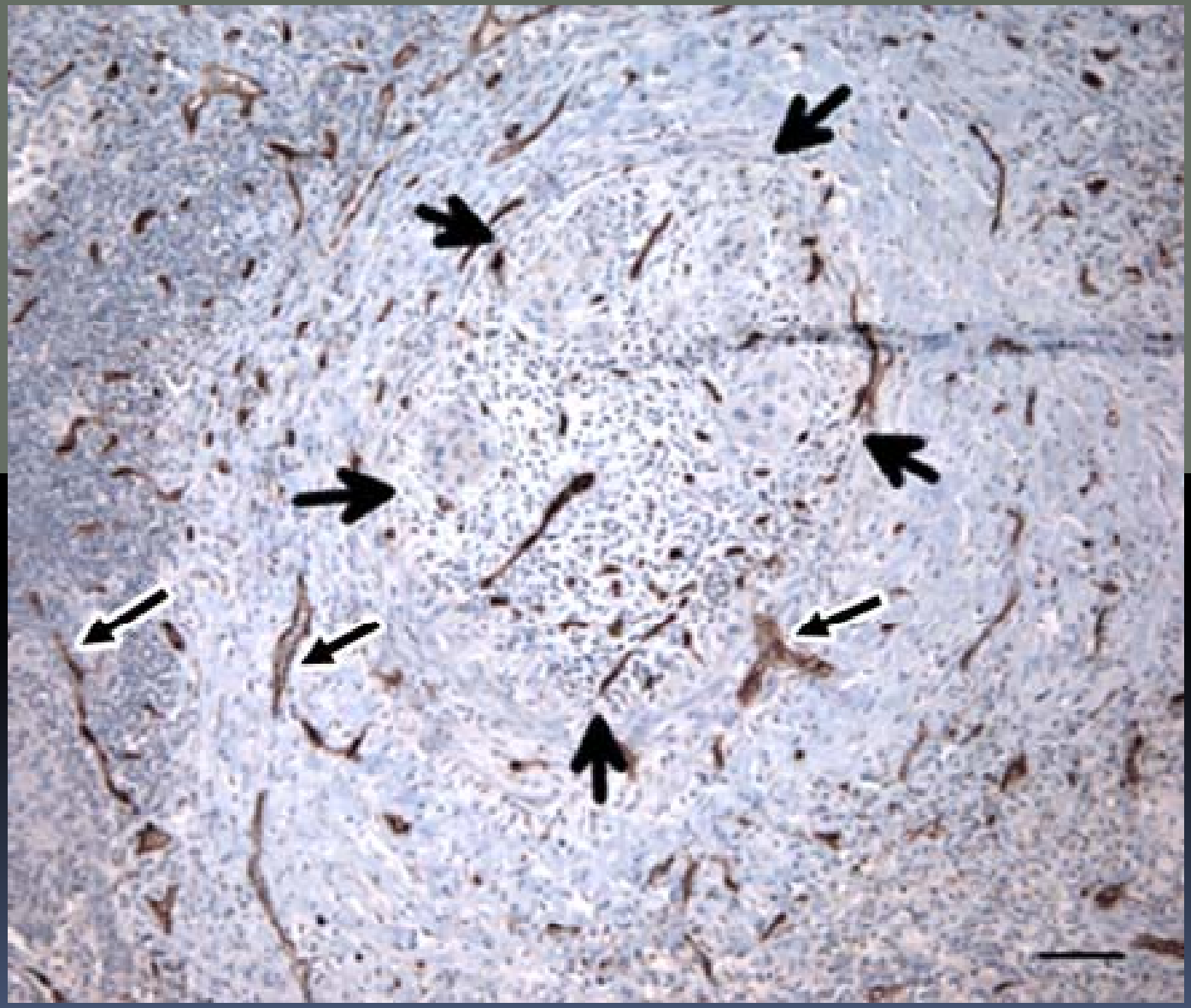

Discussão

Este estudo demonstra a capacidade da TC para a **avaliação da perfusão** tumoral

Dada a heterogeneidade da vascularização tumoral, teve-se o cuidado de comparar os dados da TC e da anatomia patológica em zonas precisas

Zonas tumorais com BV elevado:
score vascular elevado
elevada permeabilidade capilar (Ktrans)

Interpretação de ***zonas com BV baixo*** difícil devido à sua grande heterogeneidade, comparando com as zonas de BV elevado

Discussão

Análise caso a caso conduziu à observação de uma associação entre ***BV baixo e Ktrans elevado*** e um elevado número de vasos por área – padrão sugestivo de vasos tumorais associados a elevada pressão intersticial

⌘ os vasos tumorais são imaturos e muito porosos, o que poderá explicar o elevado Ktrans

⌘ o excesso de volume sanguíneo que não consegue ser drenado pelos linfáticos pode ser responsável por compressão extrínseca nos vasos tumorais o que explicaria o BV baixo

⌘ uma segunda explicação possível é a presença de trombose arteriolar

Estes factos sugerem que a vascularização tumoral é não somente influenciada pelo número de neovasos mas também pela perfusão do parênquima pulmonar

Discussão

Tendo em conta a simplicidade de interpretação de mapas colorimétricos, foi importante demostrar que este método subjectivo de avaliação do BV e Ktrans esteve relacionado com dados funcionais e quantitativos

Estes resultados não são comparáveis aos de estudos anteriores devido à metodologia muito diferente, tendo sido usado o pico de atenuação e a sua relação com densidade de microvasos intra tumorais

Porém nenhum destes estudos permitiu a avaliação de toda a extensão do tumor, nem investigou a permeabilidade capilar alterada

Discussão

Tendo em conta o uso de fármacos que apresentam efeitos terapêticos superiores aos dimensionais, a TC de perfusão pode ser usada para monitorização da terapêutica

Do ponto de vista prático, este estudo exigiu treino mínimo por parte do radiologista e técnico

Fácil colaboração do doente: tempos de apnea muito curtos

Como os tumores do pulmão podem ter vascularização dupla através de vasos pulmonares e brônquicos, é importante a obtenção das imagens no tempo de realce óptimo de ambas as circulações, pulmonar e sistémica

Discussão

Limitações:

baixo número de doentes

número limitado de amostras por tumor (apesar de cada área ter sido escolhida de acordo com características de cor específicas, com o objectivo de fornecer correlações anatomo-radiológicas específicas

tipos histológicos diferentes

no entanto foi já demostrado que a perfusão tumoral é dependente da localização e tamanho do tumor e não do tipo histológico

o protocolo multifásico de injecção também minimiza a eventual influência de uma vascularização dupla

Conclusões

A análise da perfusão tumoral é possível com TC, permitindo a avaliação qualitativa e quantitativa da neovascularização tumoral

A **angiogénese** é crucial para a progressão do tumor e metástases, facto este que suporta o desenvolvimento de fármacos anti-angiogénicos

A **TC de perfusão** poderá constituir uma ferramenta não invasiva e muito útil, fornecendo parâmetros prognósticos e predictivos em doentes com cancro do pulmão

Monitorização da quimioterapia